

Penelitian

EFEK PROTEKTIF MINYAK ZAITUN TERHADAP HISTOPATOLOGI LAMBUNG TIKUS PUTIH YANG DIINDUKSI ALKOHOL 14%

Muhammad Reqza Pratama¹

¹Fakultas Kedokteran, Universitas Lampung

Abstrak

Pendahuluan: Konsumsi alkohol yang tidak terkontrol dapat menyebabkan kerusakan pada mukosa lambung, karenanya diperlukan proteksi yang rendah efek samping. Minyak zaitun kaya antioksidan untuk melindungi tubuh dari sisa metabolisme dan radikal bebas. Penelitian ini dilakukan untuk melihat pengaruh pemberian minyak zaitun terhadap gambaran histopatologi lambung tikus yang diinduksi alkohol.

Metode: Penelitian ini menggunakan teknik eksperimental laboratorium. Desain yang digunakan dalam penelitian ini adalah *post-test control group design* dengan sampel 30 tikus putih jantan yang di *random sampling* menjadi 5 kelompok selama 14 hari, yaitu: Kelompok kontrol negatif (K-) yang diberikan aquades 2 ml, kelompok kontrol positif (K+) diinduksi alkohol 14% 2,4 ml, kelompok perlakuan 1 (P1) diinduksi alkohol 14% 2,4 ml dan minyak zaitun dengan dosis 0,27 ml, kelompok perlakuan 2 (P2) diinduksi alkohol 14% 2,4 ml dan minyak zaitun dengan dosis 0,54 ml, dan kelompok perlakuan 3 (P3) diinduksi alkohol 14% 2,4 ml dan minyak zaitun dengan dosis 1,08 ml. Data dianalisis dengan uji *Non-parametric* Kruskal-Wallis.

Hasil: Pada kelompok K- mukosa lambung tampak normal, tidak ditemukan sel radang dan erosi. Pada kelompok K+ ditemukan perubahan berupa, erosi dan ulserasi pada beberapa bagian mukosa lambung. Pada kelompok P1 tampak deskuamasi, erosi dan ulserasi pada beberapa bagian mukosa lambung, secara umum nampak lebih baik dari kelompok K+. Pada Kelompok P2 masih nampak deskuamasi dan erosi pada beberapa bagian mukosa, ulserasi sudah tidak ditemukan. Pada Kelompok P3 nampak deskuamasi dan Erosi namun lebih sedikit dari P2, tidak ditemukan ulserasi.

Kesimpulan: Terdapat efek protektif minyak zaitun terhadap histopatologi lambung tikus putih yang diinduksi alkohol 14%.

Kata Kunci: Alkohol, Minyak zaitun, Mukosa lambung

PROTECTIVE EFFECTS OF OLIVE OIL ON GASTRIC HISTOPATOLOGICAL DESCRIPTION OF WHITE RAT INDUCED BY 14% ALCOHOL

Abstract

Introduction: Uncontrolled consumption of alcohol can cause damage to gastric mucosa. Olive oil is rich in antioxidants to protect body from metabolic waste and free radicals. This study was conducted to see the protective effect of olive oil on gastric histopathological white rat induced by alcohol.

Methods: This study was laboratory experimental. The design was post-test control group with 30 white rats as sample randomly divided into 5 groups: The negative control group (K-) was given 2ml of distilled water, positive group (K+) use alcohol 14% 2.4 ml, treatment group (P1) was induced alcohol 14% 2.4 ml and olive oil at dose of 0.27 ml, treatment group 2 (P2) was induced alcohol 14% 2.4 ml and olive oil with a dose of 0.54 ml, and treatment group 3 (P3) induced alcohol 14% 2.4 ml and olive oil at a dose of 1.08 ml. The data were analyzed by using the Non-parametric Kruskal-Wallis test.

Results: Group K-, the gastric mucosa was normal, no inflammation and erosion. Group K+, there was erosion and ulceration were found in several parts of gastric mucosa. In



group P1, there was desquamation, erosion and ulceration of several parts of the gastric mucosa, generally look better than K+. In group P2 there still desquamation and erosion on several parts mucosa, no ulceration. In group P3 there still desquamation and erosion less than P2 group, there no ulceration.

Conclusion: There is a protective effect of olive oil on gastric histopathology of white rats induced by 14% alcohol.

Keywords: Alcohol, Gastric mucosa, Olive oil

1. PENDAHULUAN

Alkohol merupakan zat cair tidak berwarna, mudah menguap dan terbakar, dan bila dikonsumsi memiliki perasaan nyaman, hangat, dan memabukkan¹ Alkohol dimanfaatkan sebagai disinfektan, bakterisida, antiseptik, obat sedatif dan depresan³.

Alkohol dapat merusak organ tubuh dan sistem saraf pusat manusia⁴. Alkohol yang dikonsumsi juga mempengaruhi sekresi HCl, menurunkan produksi prostaglandin sebagai barier mukosa, dan mengganggu motilitas lambung karena adanya peningkatan dari mediator inflamasi⁵.

Kerusakan pada lambung disebabkan oleh metabolisme dari alkohol itu sendiri, didalam tubuh alkohol yang dikonsumsi akan mengalami biotransformasi menjadi asetaldehid dengan bantuan *alkohol dehydrogenase* (ADH) yang ditemukan di hati dan lambung⁶. Asetaldehid oleh ALDH akan dirubah menjadi asam asetat yang selanjutnya akan masuk ke siklus *crabs*⁷.

Selama proses biotransformasi etanol menjadi *asetaldehid*, ion hidrogen ditransfer ke *nicotinamide adenine dinucleotide* (NAD⁺) untuk membentuk nikotinamida adenosin dinukleotida hidrogen (NADH), proses oksidasi dari alkohol akan menyebabkan produksi NADH meningkat. Peningkatan NADH akan membatasi regenerasi glutathione (GSH), yang akan meningkatkan stres oksidatif. Peningkatan NADH dan asetil-KoA mendukung terjadinya sintesis asam lemak dan peningkatan badan keton, yang memperparah asidosis laktat⁸.

Stres oksidatif terjadi akibat tingginya kadar radikal bebas dibandingkan antioksidan. Hal ini akan mengaktifasi enzim pro-apoptotik. Radikal bebas memiliki satu atau lebih molekul yang tidak berpasangan.

Molekul radikal bebas sangat reaktif untuk membentuk radikal bebas yang lainnya secara terus menerus dengan mengambil molekul-molekul dari sel-sel disekitarnya menyebabkan kerusakan sel⁷.

Untuk mencegah terjadinya kerusakan tersebut diperlukan peranan proteksi, salah satunya adalah minyak zaitun yang memiliki khasiat mencegah berbagai penyakit seperti; tekanan darah tinggi (hipertensi), demam, pengerasan pembuluh darah (arteriosklerosis), kanker payudara, kanker rahim. Minyak zaitun kaya akan antioksidan yang berfungsi untuk melindungi tubuh dari sisa metabolisme dan radikal bebas yang dapat merusak sel tubuh⁹.

Berdasarkan uraian diatas peneliti tertarik melakukan penelitian lebih lanjut mengenai pengaruh pemberian minyak zaitun sebagai tindakan protektif terhadap lambung akibat konsumsi alkohol berlebih dengan melihat gambaran histopatologi lambung tikus putih (*Rattus norvegicus*) jantan galur *Sprague dawley* yang diinduksi alkohol.

2. METODE

Penelitian ini adalah penelitian eksperimental laboratorium dengan desain *post-test control group design* menggunakan 30 tikus putih (*Rattus norvegicus*) jantan galur *Sprague dawley* yang berasal dari Balai Penelitian Veteriner (BALITVET) Institut Pertanian Bogor dengan usia 6-12 minggu dan berat badan 160-240gram. dipilih secara acak dan dibagi menjadi 5 kelompok.

Alkohol yang digunakan dalam penelitian ini berdasarkan penelitian sebelumnya adalah alkohol dengan konsentrasi 14% dengan dosis 2,4 ml diberikan dalam waktu 14 hari secara peroral sebagai penginduksi untuk kerusakan lambung pada tikus putih. Pembuatan alkohol 14% ini setelah



melalui proses pengenceran dari alkohol berkonsentrasi 96%¹⁰.

Pemberian minyak zaitun diberikan berdasarkan dosis aman minyak zaitun yang dikonsumsi oleh manusia, yaitu 2 kali sehari 1 sendok makan yaitu sebanyak 30 ml dalam sehari, kemudian dikonversikan ke hewan coba tikus dengan berat dengan berat badan manusia 70 kg¹¹. Dengan berat tikus rata-rata adalah 200 gram, didapatkan dosis pemberian tikus putih adalah dengan dosis bertingkat yaitu 0,27 ml, 0,54 ml, dan 1,08 ml diberikan setiap hari selama 14 hari.

Tikus di aklimatisasi selama 7 hari, kemudian tikus dikelompokkan menjadi 5 kelompok yaitu kelompok K- hanya diberikan akuades, Kelompok K+, P1, P2, dan P3 diberikan alkohol konsentrasi 14% dengan dosis 2,4 ml/hari. Sedangkan, untuk kelompok P1, P2, dan P3 ditambahkan pemberian minyak zaitun dengan dosis berturut 0,27 ml, 0,54 ml, dan 1,08 ml selama 14 hari, yang kemudian di-*euthanasia* menggunakan metode *cervical dislocation*, dilakukan laparotomi dan diambil lambung tikus untuk dibuat sediaan mikroskopis. Jenis sediaan histopatologis yang dibuat adalah sediaan mukosa lambung dengan pewarnaan hematoxylin eosin (H&E), lalu dilakukan pembacaan melalui mikroskop dengan perbesaran 40x.

Hasil pembacaan kemudian diskoring melalui 5 lapang pandang dengan skor 0 tidak terjadi perubahan, skor 1 terjadi deskuamasi epitel, skor 2 erosi epitel mukosa. skor 3 ulserasi epitel berupa lesi atau defek mukosa muskularis sampai ke submucosa ataupun bagian lebih dalam lagi. Hasil skoring kemudian diuji analisis statistik menggunakan program SPSS.

3. HASIL PENELITIAN

Hasil penelitian berupa pengamatan histopatologis dan skoring kerusakan histopatologi lambung yang diambil nilai tertinggi dari lima lapang pandang pengelihatan. Total skor kerusakan mukosa lambung pada tiap sampel kemudian dilakukan uji normalitas *Shapiro-Wilk* untuk menilai normalitas datanya menggunakan program statistik SPSS. Uji normalitas *Shapiro-Wilk*, dianggap bermakna

apabila $p > 0,05$. Total skor dan hasil uji normalitas *Shapiro-Wilk* disajikan pada tabel 1 dan 2.

Pada hasil uji normalitas *Shapiro-Wilk* didapatkan $p < 0,05$, pada sebagian besar kelompok. Sehingga data secara menyeluruh tidak terdistribusi normal, maka selanjutnya dilakukan transformasi data menggunakan Log₁₀ dan diuji normalitas kembali, pada K- tidak terjadi distribusi atau tidak didapatkan nilai p ; pada kelompok K+ didapatkan $p = 0,026$; pada kelompok P1 didapatkan $p = 0,006$; pada P2 didapatkan $p = 0,313$; pada kelompok P3 didapatkan $p = 0,006$. Berdasarkan data tersebut maka dapat disimpulkan bahwa data tidak terdistribusi normal. Oleh sebab itu, uji parametric *One-way ANOVA* tidak dapat digunakan, sehingga uji hipotesis yang dapat digunakan dalam penelitian ini adalah uji non parametric Kruskal-Wallis

Uji Kruskal-Wallis adalah suatu analisis untuk menguji hipotesis komperatif variable numeric yang sebaran datanya tidak terdistribusi normal. Hasil uji Kruskal-Wallis pada penelitian ini menunjukkan $p = 0,00$ ($p < 0,05$), dari hasil tersebut disimpulkan bahwa pemberian minyak zaitun berpengaruh pada lambung tikus putih yang diinduksi alkohol. Hasil uji Kruskal-Wallis tersaji pada tabel 3.



Tabel 1. Skor kerusakan lambung

Kelompok Perlakuan	Skor Kerusakan Lambung Tiap Lapang Pandang					Total Skor	Rerata Skor	
	1	2	3	4	5			
	K -	1	0	0	0			0
	2	0	0	0	1	1		
	3	0	0	0	0	0		
	4	0	0	0	1	1		
	5	0	0	0	0	0		
K +	1	3	3	3	3	15	2,56	
	2	2	3	2	2	12		
	3	3	2	2	3	12		
	4	3	2	3	2	12		
	5	2	3	3	3	13		
P 1	1	2	2	2	1	3	2,12	
	2	2	2	3	3	1		11
	3	2	3	2	2	2		11
	4	2	2	3	2	2		11
	5	2	3	1	2	2		10
P 2	1	2	1	1	1	2	1,56	
	2	2	1	2	2	1		8
	3	1	1	2	1	2		7
	4	2	1	1	2	2		8
	5	2	2	2	2	1		9
P 3	1	1	1	1	1	1	1,12	
	2	2	1	1	1	1		6
	3	1	1	1	1	1		5
	4	2	1	1	1	1		6
	5	1	1	2	1	1		6

Tabel 2. Uji normalias *shapiro-wilk*

	K-	K+	P1	P2	P3
K-	-	0,07	0,07	0,08	0,07
K+	0,07	-	0,07	0,08	0,07
P1	0,07	0,07	-	0,08	0,07
P2	0,08	0,08	0,08	-	0,08
P3	0,07	0,07	0,07	0,08	-

Tabel 3. Hasil uji hipotesis kruskal-wallis

	Total Skor
Kruskal-Wallis H	23.265
df	4
Asymp. sig.	,000

Setelah uji Kruskal-Wallis dinyatakan bermakna ($p < 0,05$), selanjutnya dilakukan uji *Post Hoc Man Whitney* untuk menganalisis hubungan pada berbagai kelompok sampel. Hasil uji *Man Whitney* tersaji pada table 4.

Tabel 4. Hasil analisis uji *post hoc mann whitney*

Kelompok Perlakuan	<i>Shapiro - Wilk</i> P sig
K-	0,006
K+	0,021
P1	0,006
P2	0,314
P3	0,006

*Hasil analisis uji statistik *mann whitney* bermakna apabila $p < 0,05$

Berikut merupakan gambaran histopatologi lambung tikus putih pada masing-masing kelompok:

- Kelompok K-**
Gambaran histopatologi lambung kelompok K-, mukosa lambung tampak normal. Tidak ditemukan sel radang dan erosi di lima lapang pandang, namun deskuamasi tampak pada sedikit lapang pandang mukosa lambung.
- Kelompok K+**
Gambaran histopatologi lambung kelompok K+, tampak adanya perubahan pada mukosa lambung berupa, tampak adanya erosi dan ulserasi pada beberapa bagian mukosa lambung dalam 5 lapang pandang.
- Kelompok P1**
Gambaran histopatologi lambung tikus pada kelompok P1, tampak adanya deskuamasi maupun erosi pada beberapa bagian mukosa lambung, selain itu masih dapat ditemukan adanya ulserasi pada sedikit mukosa lambung. Secara

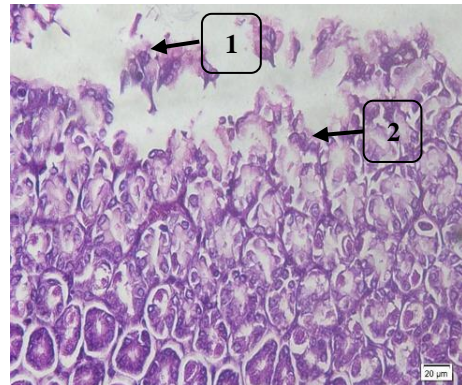
umum nampak lebih baik dibandingkan kelompok K+.

d. Kelompok P2

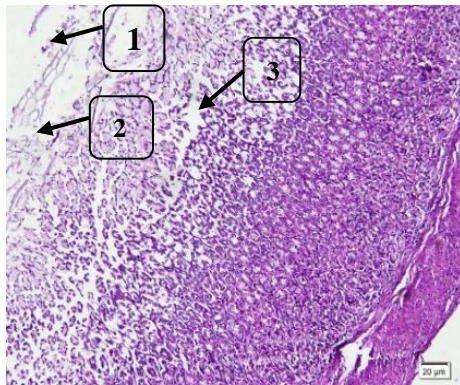
Gambaran histopatologi lambung tikus pada kelompok P2, masih nampak adanya deskuamasi maupun erosi pada beberapa bagian mukosa, namun sudah tidak ditemukan adanya ulserasi.

e. Kelompok P3

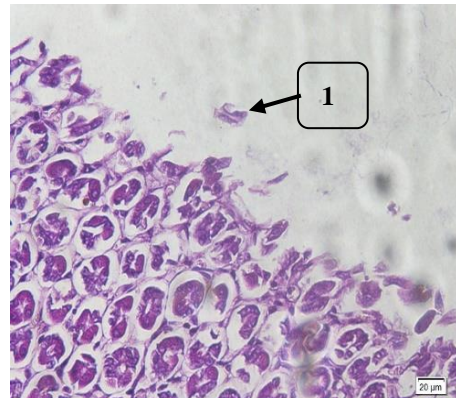
Gambaran histopatologi lambung tikus pada kelompok P3, masih nampak adanya deskuamasi pada beberapa bagian mukosa lambung. Masih dapat ditemukan adanya erosi, namun lebih sedikit dibandingkan dengan kelompok P2. Tidak ditemukan adanya ulserasi pada 5 lapang pandang.



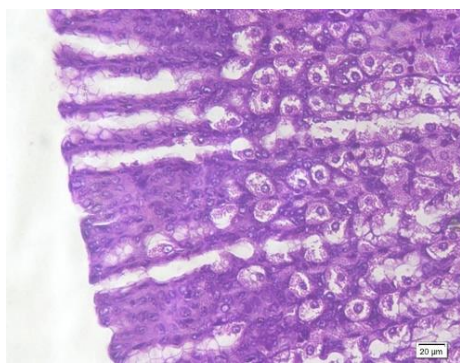
Gambar 3. Gambaran histopatologis lambung tikus putih kelompok perlakuan 1 (P1) (Perbesaran mikroskop cahaya 40x) Keterangan 1. Deskuamasi, 2. Erosi



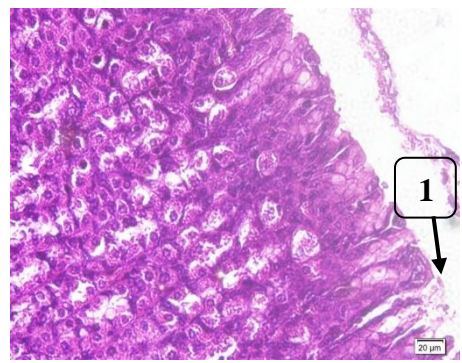
Gambar 1. Gambaran histopatologi mukosa lambung tikus putih kelompok K- (Pembesaran mikroskop 40x).



Gambar 4. Gambaran histopatologi lambung tikus putih kelompok P2 (Perbesaran mikroskop cahaya 40x) Keterangan 1. Deskuamasi



Gambar 2. Gambaran histopatologi lambung tikus putih kelompok kontrol positif (K+) (Perbesaran mikroskop 10x) Keterangan 1. Deskuamasi 2. Erosi 3. ulserasi



Gambar 5. Gambaran histopatologi lambung tikus putih kelompok perlakuan 3 (P3) (Perbesaran mikroskop cahaya 40x) Keterangan 1. Deskuamasi

4. PEMBAHASAN

Berdasarkan hasil pengamatan secara mikroskopis menunjukkan bahwa kelompok kontrol K- memiliki rata-rata skor kerusakan mukosa lambung yang sebesar 0,08. Akuades dan makanan yang diberikan kepada tikus bukan merupakan bahan iritan. Namun, dari kelompok K-, terdapat sedikit mukosa lambung tikus yang mengalami perubahan berupa deskuamasi pada mukosa lambung. Secara keseluruhan pada kelompok K- masih tampak normal.

Seharusnya tidak didapatkan kerusakan pada mukosa lambung pada kelompok K- yang tidak diberikan perlakuan karena akuades bukan bahan iritan. Dalam penelitian Khakim (2017) Kelompok kontrol yang diberikan akuades dapat mengalami perubahan karena adanya pengaruh variabel diluar kendali peneliti. Variabel luar yang dapat berperan seperti psikologis tikus atau kondisi awal tikus sebelum diberikan kontrol akuades. Selain itu, pola dan perilaku tikus juga dapat dipengaruhi oleh perubahan lingkungan. Tikus dengan teknik random sampling dapat menjadi stress seperti cemas dan hiperaktif. Dalam Penelitian Sanchez et al, (2002) ketika tikus mengalami stress maka aktivitas sitosol akan meningkat sehingga menimbulkan efek pada sel lambung.

Hasil analisis mikroskopik preparat lambung kelompok K+ menunjukkan kerusakan lambung paling tinggi dibandingkan dengan kelompok lain dengan rerata skor sebesar 2,56. Kerusakan sawar mukosa lambung merupakan dampak dari konsumsi alkohol secara berlebihan karena menyebabkan penetrasi alkohol ke mukosa lambung¹³. Hal ini sejalan dengan penelitian oleh kololu dkk pada tahun 2014 dengan pemberian alkohol 7%, 14%, 43%, dan 70% dalam jangka waktu 5 hari menyebabkan kerusakan mukosa lambung tikus berupa erosi, sel radang, metaplasia intestinal dan pelebaran pembuluh darah yang keparahannya bertambah seiring dengan tingginya konsentrasi alkohol¹⁰.

Kerusakan lambung akibat kontak langsung dengan alkohol dalam konsentrasi tinggi dan terus menerus akan meningkatkan radikal bebas sehingga terjadi stres oksidatif. Lalu akan

mengaktivasi enzim pro-apoptotik. Radikal bebas memiliki satu atau lebih molekul yang tidak berpasangan. Molekul radikal bebas sangat reaktif untuk membentuk radikal bebas yang lainnya secara terus menerus dengan mengambil molekul dari sel disekitarnya menyebabkan kerusakan sel⁷. Stres oksidatif mempengaruhi sekresi HCl, menurunkan produksi prostaglandin sebagai barier mukosa, menginduksi adanya ulkus pada mukosa, dan mengganggu motilitas lambung karena adanya peningkatan dari mediator inflamasi histamin dan leukotrin¹⁵.

Hasil analisis mikroskopis kelompok P1 menunjukkan perbaikan atau tampak sedikit lebih baik dibandingkan dengan kelompok K+. Meskipun terjadi penurunan rata-rata skor kerusakan namun secara makroskopis masih terlihat banyak tanda dari erosi dan masi nampak ulserasi pada sedikit mukosa lambung. Hal ini disebabkan karena dosis minyak zaitun yang diberikan adalah dosis rendah sehingga belum menunjukkan perbaikan yang bermakna.

Hasil analisis mikroskopis kelompok P2 menunjukkan perbaikan atau penurunan rata-rata skor kerusakan mukosa lambung, yaitu sudah tidak ditemukan adanya ulserasi namun masih nampak adanya erosi pada beberapa bagian mukosa lambung. Minyak zaitun kaya akan antioksidan yang dapat mencegah terjadinya stress oksidatif. Alkohol merupakan penyebab terjadinya stress oksidatif, senyawa antioksidan akan bereaksi dengan radikal bebas melalui mekanisme donasi sel atom hidrogen yang akan mengisi atom pada radikal bebas yang tidak berpasangan, sehingga senyawa antioksidan akan mengisi atom pada radikal bebas yang tidak berpasangan¹⁶.

Hasil analisis mikroskopis kelompok P3 menunjukkan perbaikan atau penurunan rerata kerusakan mukosa lambung dibandingkan dengan kelompok K+ berupa deskuamasi pada beberapa bagian mukosa lambung dan sudah tidak tampak adanya erosi dan ulserasi. Pada penelitian didapatkan perbaikan gambaran histopatologi mukosa lambung tikus sesuai dengan peningkatan dosis pemberian minyak zaitun. Dengan menggunakan minyak

zaitun 0,27ml/hari selama 14 hari sudah dapat ditemukan sedikit perbaikan mukosa lambung kemudian dosis dinaikan dua kali lipat menjadi 0,54ml/hari dan 1,08ml/hari walaupun sudah terjadi perbaikan namun belum dapat mengembalikan mukosa lambung menjadi seperti K- atau normal kembali.

5. KESIMPULAN

Berdasarkan penelitian yang telah dilakukan, dapat disimpulkan bahwa terdapat efek protektif minyak zaitun terhadap histopatologi lambung tikus putih yang diinduksi alkohol, berupa perbaikan mukosa lambung disetiap perlakuan yang diberikan.

6. SARAN

Diharapkan untuk penelitian selanjutnya dapat mengembangkan organ lain yang diteliti seperti hati dan usus dan dapat dikembangkan dengan memberikan perbandingan antara minyak zaitun dengan obat-obatan yang dapat melindungi mukosa lambung.

Diharapkan penelitian selanjutnya secara spesifik dapat membedakan antioksidan pada minyak zaitun yang paling berpengaruh terhadap pemberian alkohol pada lambung.

DAFTAR PUSTAKA

1. Almatsier S. 2010. Prinsip dasar ilmu gizi. Jakarta: Gramedia pustaka utama.
2. Wibisono AS. 2011. Pengelolaan pasien dengan aquired immunodeficiency syndrome akibat infeksi HIV, Indonesian Journal of Intensive Care Medicine. 1(3).
3. Makiyah S, Soedjono A, Marsetyawan. 2005. Intensitas fluoresensi neuron neuron dopaminergik di area ventralis tegmenti setelah pemberian alkohol secara kronis pada tikus (*rattus norvegicus*). Mutiara Medika: Yogyakarta.
4. Utina. SS. 2012. Alkohol dan pengaruhnya terhadap kesehatan mental. Jurnal: IAIN Sultan Amai Gorontalo. 5(2)
5. Dewi AK. 2013. Gambaran mikroskopis ginjal tikus putih (*rattus sp.*) Jantan dewasa setelah pemberian etanol kronis. 33-6.
6. Kumar V, Cotran RS, Robbins SL. 2007. Buku ajar patologi. Edisi 7; ali Bahasa, Brahm U, Pendt; editor Bahasa Indonesia, Huriawati Hartanto, Nurwany Darmaniah, Nanda Wulandari.ed.7-Jakarta: EGC.
7. Avalos SM, Molina AS. 2010. Cellular and mitochondrial effects of alcohol consumption. Int. J. Environ. Res. Public Health. 7(12): 4281–304.
8. Haseba T, Ohno Y. 2010. A new view of alcohol metabolism and alcoholism-role of the high Km class III alcohol dehydrogenase (ADH3). International Journal of Environmental Research and Public Health. 7: 1076-92.
9. Ahmad SB. 2010. Manfaat minyak zaitun. Sukarta: Thibbia.
10. Kololu DF, Lintong PM, Loho L. 2014. Gambaran histopatologis lambung tikus wistar (*Rattus Novergicus*) yang diberikan alkohol. Jurnal e-Biomedik: 2(2):442-51.
11. Kusumawati D. 2004. Bersahabat dengan hewan coba. Gajah Mada Press. Yogyakarta.
12. Khakim JL. 2007. Pengaruh jus buah pepaya (*carica papaya*) terhadap kerusakan histologis lambung mencit yang diinduksi aspirin. Universitas Sebelas Maret. Surakarta.
13. Sanchez O, Arnau A, Pareje M, Poch E, Ramirez I, Soley M. 2002. Acute stress induced tissue injury in mice; differences between emotional and social stress. Cell stress society international. Barcelona. Hlm. 50(3): 82-119.
14. Fernandez-Checa JC, Kaplowitz N. 2005. Hepatic mitochondrial glutathione: transport and role in disease and toxicity. Toxicol Appl Pharmacol. 204(3):263-73.
15. Dewi AK. 2013. Gambaran mikroskopis ginjal tikus putih (*rattus sp.*) Jantan dewasa setelah pemberian etanol kronis. 33-6.
16. Hanani E, Mun'im A, Sekarini R. 2005. Identifikasi senyawa antioksidan dalam spons *callyspongia sp* dari kepulauan seribu. Majalah Ilmu Kefarmasian: 2(3):127-33.

