

# PENGARUH PEMBERIAN EKSTRAK ETANOL RIMPANG LENGKUAS (*ALPINIA GALANGA*) TERHADAP GAMBARAN HISTOPATOLOGI OTAK MENCIT (*MUS MUSCULUS L*) YANG DIINDUKSI *MONOSODIUM GLUTAMATE*

Emeraldha Theodorus<sup>1</sup>, Muhartono<sup>2</sup>, Giska Tri Putri<sup>3</sup>

<sup>1</sup>Fakultas Kedokteran, Universitas Lampung

<sup>2</sup>Bagian Patologi Anatomi, Fakultas Kedokteran, Universitas Lampung

<sup>3</sup>Bagian Biokimia, Fakultas Kedokteran, Universitas Lampung

## Abstrak

**Pendahuluan:** *Monosodium glutamate* (MSG) menimbulkan kerusakan otak yang ditandai dengan adanya nekrosis neuron secara mikroskopis dan defisit neurologis secara klinis. Lengkuas memiliki kandungan flavonoid yang berfungsi sebagai antioksidan yang dapat melindungi otak. **Tujuan:** Tujuan dari penelitian ini adalah untuk mengetahui pengaruh pemberian ekstrak etanol rimpang lengkuas (*Alpinia galanga*) terhadap gambaran histopatologi otak mencit (*Mus musculus L*) yang diinduksi *Monosodium glutamate* (MSG). **Metode:** Penelitian ini menggunakan 30 mencit yang dibagi ke dalam 5 kelompok perlakuan. K(-) tidak diberi perlakuan, K(+) diberi MSG 4 mg/grBB intraperitoneal, P1 diberi MSG 4 mg/grBB intraperitoneal dan ekstrak lengkuas 14 mg/20 grBB oral, P2 diberi MSG 4 mg/grBB intraperitoneal dan ekstrak lengkuas 28 mg/20 grBB oral, dan P3 diberi MSG 4 mg/grBB intraperitoneal dan ekstrak lengkuas 56 mg/20 grBB oral. **Hasil:** Rerata jumlah nekrosis neuron yang didapatkan antara lain K(-) 3,8; K(+) 5,4; P1 5,4; P2 5; dan P3 4,8. Setelah dilakukan uji statistik dengan uji *One-Way ANOVA* diperoleh nilai *p-value* = 0,105. **Kesimpulan:** Tidak terdapat pengaruh pemberian ekstrak etanol rimpang lengkuas (*Alpinia galanga*) terhadap gambaran histopatologi otak mencit (*Mus musculus L*) yang diinduksi *Monosodium glutamate* (MSG).

**Kata kunci:** lengkuas, MSG, otak

## Abstract

**Background:** *Monosodium glutamate* (MSG) induced brain damage characterized by microscopic neuronal necrosis and clinically neurologic deficits. Galangal has flavonoid that serves as an antioxidant that can protect the brain. **Objective:** To determine the effect of ethanol extract of galangal rhizome (*Alpinia galanga*) on brain histopathological appearance in the mice (*Mus musculus L*) induced by *Monosodium glutamate* (MSG). **Methods:** This study used 30 mice that were divided into 5 groups. K(-) is not given any treatment, K(+) is given intraperitoneal MSG 4 mg/grBB, P1 is given intraperitoneal MSG 4 mg/grBB and oral galangal extract 14 mg/ 20grBB, P2 is given intraperitoneal MSG 4 mg/grBB and oral galangal extract 28 mg/ 20grBB, and P3 P1 is given intraperitoneal MSG 4 mg/grBB and oral galangal extract 56 mg/ 20grBB. **Results:** The average number of brain neuronal necrosis were K(-) 3,8; K(+) 5,4; P1 5,4; P2 5; dan P3 4,8. The *One-Way ANOVA* result showed that the *p-value* = ..... 0,015. **Conclusion:** There are no difference in the effect of ethanol extract of galangal rhizome (*Alpinia galanga*) on brain histopathological appearance in the mice (*Mus musculus L*) induced by *Monosodium glutamate* (MSG).

**Keywords:** brain, galangal, MSG

## 1. PENDAHULUAN

Berdasarkan laporan *Information Handling Services* (IHS), di tahun 2014 Asia menempati peringkat pertama baik

dalam produksi, ekspor, dan konsumsi MSG. Indonesia menempati peringkat kedua terbesar negara pengekspor MSG di dunia setelah Cina dengan total ekspor



sebanyak 16%.<sup>[1]</sup> *Monosodium glutamate* atau yang biasa disebut MSG adalah garam natrium yang berasal dari asam *glutamate*. *Monosodium glutamate* tersusun atas 78% *glutamate* dan 22% air beserta natrium. *Monosodium glutamate* tergolong ke dalam asam amino non esensial, yang berarti bila tidak ada asupan *glutamate* dari luar maka tubuh dapat menghasilkannya sendiri untuk mencukupi kebutuhannya.<sup>[2]</sup>

Penelitian mengenai efek MSG terhadap otak pertama kali dilakukan di tahun 1978 yang menunjukkan adanya lesi pada otak mencit dan disertai kematian neuron.<sup>[3,4]</sup> Penelitian di Indonesia yang dilakukan tahun 2012, menunjukkan adanya degenerasi pada neuron.<sup>[5]</sup> Sementara penelitian di tahun 2012 lainnya juga menunjukkan adanya efektivitas antioksidan yang dapat menekan efek-efek negatif akibat penggunaan MSG.<sup>[6]</sup>

*Monosodium glutamate* telah menjadi pilihan penyedap rasa karena dapat membangkitkan cita rasa makanan (*flavour enhancer*) dan sudah digunakan sejak ratusan tahun lalu.<sup>[7]</sup> Walau MSG sudah ditemukan lebih dari seratus tahun yang lalu, namun penggunaannya di Indonesia baru dimulai sejak tahun 1960-an.<sup>[8]</sup> *Food and Drug Administration* (FDA) mengelompokkan MSG sebagai *generally recognized as safe* (GRAS), sehingga aturan khusus tidak dibutuhkan dalam penggunaannya.<sup>[9]</sup> Lain halnya dengan *World Health Organization* (WHO) dan *Food Agriculture Organization* (FAO) yang menetapkan batas aman penggunaan MSG, yaitu kurang dari 120 mg/kgBB/hari.<sup>[10]</sup>

*Monosodium glutamate* akan masuk ke dalam tubuh sebagai bentuk *glutamate*, yang merupakan salah satu radikal bebas yang dapat mengakibatkan terjadinya stres oksidatif yang pada akhirnya memicu nekrosis neuron otak. Nekrosis neuron terlihat dari adanya inti yang menyusut (piknotik), padat, batasnya tidak teratur, dan gelap jika dilakukan pengecatan dengan hematoxilil eosin (HE).<sup>[11]</sup>

Nekrosis neuron terjadi melalui mekanisme depolarisasi neurotoksik *glutamate* atau yang dikenal sebagai *excitotoxicity*. Hipotesis tentang kematian sel tersebut disebut dengan "*Excitotoxic Hypothesis of Neuronal Death*". Ion kalsium dan *N-methyl-D-aspartic acid receptor* (NMDAR) adalah komponen terpenting dalam mekanisme *excitotoxicity*.<sup>[12]</sup>

Antioksidan berguna untuk menetralkan radikal bebas. Salah satu sumber antioksidan yang mudah ditemui adalah lengkuas. Lengkuas mengandung dua senyawa penting, yaitu *Acetoxycavicol acetat* (ACA) yang berperan mengaktivasi caspase 3 untuk melaksanakan fungsi apoptosis dan *flavonoid* yang bersifat sebagai antioksidan kuat.<sup>[13]</sup> Selama ini, masyarakat hanya mengetahui manfaat lengkuas di bidang pangan. Sehingga penelitian ini diharapkan mampu memberikan informasi kepada masyarakat mengenai efek antioksidan pada lengkuas yang mampu menekan efek radikal bebas dari MSG.

## 2. METODE

### 2.1 Desain Penelitian

Penelitian ini dilaksanakan di Laboratorium Patologi Anatomi Fakultas Kedokteran Universitas Lampung pada bulan Oktober sampai November 2017. Penelitian ini merupakan penelitian eksperimental laboratorium, yaitu untuk mempelajari suatu fenomena dalam korelasi sebab-akibat, dengan cara memberikan suatu perlakuan pada subjek penelitian kemudian melihat dan mempelajari efek dari perlakuan tersebut. Penelitian ini menggunakan desain *Post Test Only Control Group Design*.

### 2.2 Prosedur Penelitian

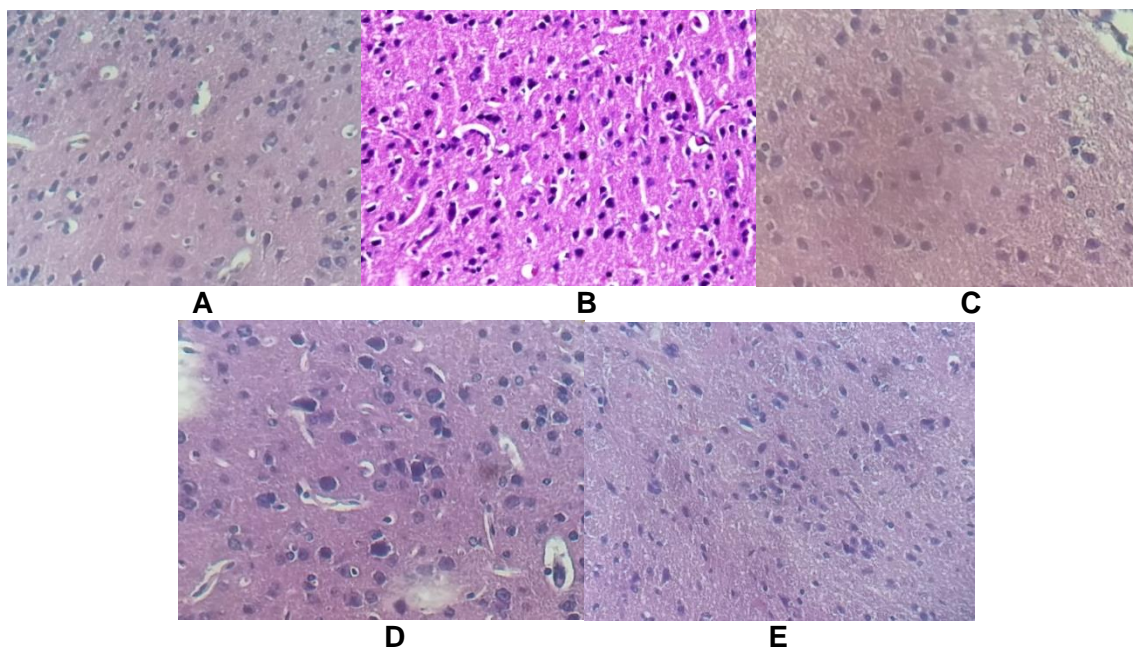
Sebanyak 30 ekor mencit (*Mus musculus* L) jantan galur *Deutschland-Denken-Yoken* (ddY) berumur 2,5 – 3 bulan dipilih secara acak dan dibagi menjadi 5 kelompok. K(-) merupakan kelompok kontrol negatif yang tidak diberi perlakuan, K(+) merupakan kontrol positif yang diberi MSG 4mg/grBB yang dilarutkan dalam 0,5 ml NaCl 0,9% secara intraperitoneal selama 14 hari, P1 diberi MSG 4mg/grBB yang dilarutkan dalam 0,5 ml NaCl 0,9% secara intraperitoneal selama 14 hari lalu diberi ekstrak lengkuas sebanyak 14 mg/20gr BB yang dilarutkan dalam 0,5 ml aquades secara oral selama 7 hari, P2 diberi MSG 4mg/grBB yang dilarutkan dalam 0,5 ml NaCl 0,9% secara intraperitoneal selama 14 hari lalu diberi ekstrak lengkuas sebanyak 28 mg/20gr BB yang dilarutkan dalam 0,5 ml aquades secara oral selama 7 hari, dan P3 diberi MSG 4mg/grBB yang dilarutkan dalam 0,5 ml NaCl 0,9% secara intraperitoneal selama 14 hari lalu diberi ekstrak lengkuas sebanyak 56 mg/20gr BB yang dilarutkan dalam 0,5 ml aquades secara oral selama 7 hari.



Gambaran derajat nekrosis neuron dilihat melalui pengamatan mikroskopis dengan pewarnaan Hematoxilin Eosin. Pengamatan dilakukan menggunakan mikroskop dengan perbesaran 400 kali pada seluruh lapang pandang. Penilaian derajat nekrosis neuron menggunakan skor sebagai berikut 0=tidak ada neuron yang nekrosis; 1=terdapat 1-10 neuron yang nekrosis (sedang); 2=terdapat 11-20 neuron yang nekrosis (sedang); 3=terdapat >20 neuron yang nekrosis (berat).

Analisis data menggunakan uji

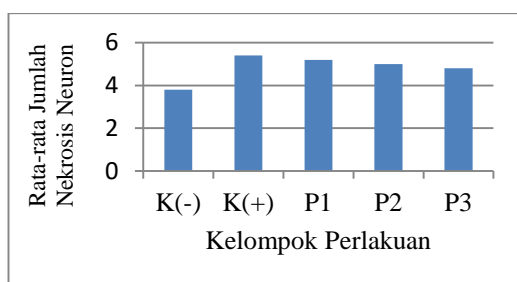
*Shapiro-Wilk* untuk uji normalitas data. Apabila sebaran data normal, maka digunakan uji *One Way ANOVA*. Apabila sebaran data tidak normal, maka digunakan uji *Mann Whitney*. Uji statistik dilakukan dengan derajat kepercayaan 95% dengan  $\alpha=0,05$ . Hasil uji dinyatakan bermakna apabila *p-value* < 0,05. Penelitian ini telah lolos kaji etik oleh Komisi Etik Penelitian Kesehatan Fakultas Kedokteran Universitas Lampung dengan nomor 4459/UN26/8/DL/2017.



Gambar 2. Gambaran Histopatologis Otak Mencit Kontrol Negatif (A); Otak Mencit Kontrol Positif (B); Otak Mencit Perlakuan 1 (C); Otak Mencit Perlakuan 2 (D); Otak Mencit Perlakuan 3 (E).

### 3. HASIL PENELITIAN

Pemberian ekstrak rimpang lengkuas dengan dosis bertingkat menunjukkan adanya penurunan jumlah rata-rata nekrosis neuron. Rata-rata derajat nekrosis neuron secara berurutan yaitu pada kelompok kontrol positif sebesar 3,8; kelompok perlakuan 3 sebesar 4,8; kelompok perlakuan 2 sebesar 5; kelompok perlakuan 1 sebesar 5,2; dan kelompok kontrol positif sebesar 5,4. Grafik rerata perhitungan jumlah nekrosis neuron tersaji pada Gambar 1.



Gambar 1. Grafik Rerata Jumlah Nekrosis Neuron

Dari identifikasi preparat histopatologi otak mencit, ditemukan adanya gliosis dan nekrosis. Selain

itu, neuron dan neuroglia (khususnya oligodendrosit) normal juga masih banyak ditemukan.

Uji normalitas dilakukan dengan uji *Shapiro-Wilk* dikarenakan jumlah data kurang dari 50. Hasil uji normalitas didapatkan nilai *p-value* > 0,05 pada masing-masing kelompok yang artinya data berdistribusi normal yang tersaji pada Tabel 1. Selanjutnya dilakukan uji homogenitas *levene's* dan menunjukkan *p-value* = 0,999 yang artinya tidak ada perbedaan varian antara kelompok data sehingga memenuhi syarat untuk dilakukan uji *One Way ANOVA*.

Dari hasil uji *One Way ANOVA* didapatkan *p-value* = 0,105 (*p-value* > 0,05) yang artinya tidak terdapat perbedaan rata-rata jumlah nekrosis neuron yang bermakna pada masing-masing kelompok perlakuan. Oleh karena itu, tidak dapat dilanjutkan uji *Post Hoc* untuk mengetahui perbedaan masing-masing kelompok tersebut.

Tabel 1. Uji Normalitas Data dengan *Shapiro-Wilk*

| Kelompok Perlakuan | <i>p-value</i> | Keterangan  |
|--------------------|----------------|-------------|
| Kontrol Negatif    | 0,814          | Data Normal |
| Kontrol Positif    | 0,814          | Data Normal |
| P 1                | 0,814          | Data Normal |
| P 2                | 0,814          | Data Normal |
| P 3                | 0,119          | Data Normal |

### 4. PEMBAHASAN

Diantara lima kelompok perlakuan, kelompok kontrol positif memiliki jumlah rata-rata nekrosis neuron terbesar, yaitu sebesar 5,4. Nekrosis yang terjadi pada neuron terjadi setelah induksi MSG. Depolarisasi membran neuron karena terjadinya keadaan hipoksia menyebabkan influks masif *glutamate* melalui *N-methyl-D-aspartate receptor* (NMDAR) dan  $\alpha$ -

*amino-3-hydroxy-5-methyl-4-isoxazolepropionic acid* (AMPA) *receptor*. Karena kedua reseptor tersebut sangat permeabel terhadap ion  $Ca^{2+}$ , maka selanjutnya terjadinya influks masif ion  $Ca^{2+}$  ke dalam neuron.<sup>[14]</sup>

Ion  $Ca^{2+}$  akan mengaktifkan enzim-enzim katabolik (protease, phospholipase, endonuclease) dan menginduksi sintesa *free radical nitric*

oxide (NO). Enzim-enzim katabolik bersama dengan *free radical* NO akan merusak struktur protein, membran lipid, asam nukleat, dan konten selular lainnya yang berakhir dengan nekrosis neuron.<sup>[14]</sup>

Adanya nekrosis neuron pada kelompok kontrol negatif (tanpa pemberian MSG) dapat disebabkan karena adanya faktor stres yang berkaitan dengan perlakuan fisik saat pemberian MSG secara intraperitoneal, saat menimbang hewan coba untuk mengetahui berat badannya, mengangkat hewan coba saat akan diinduksi MSG, dan interaksi dengan mencit lain di dalam satu kandang terdapat enam mencit.

Ketidakterbacaan hasil penelitian dapat terjadi karena belum banyak ditemukan neuron yang mengalami nekrosis. Perlunya waktu yang cukup lama untuk mendapatkan gambaran nekrosis pada neuron otak mencit dikarenakan sulitnya glutamat menembus sawar darah otak untuk mencapai parenkim otak. Sawar darah otak adalah suatu membran yang memisahkan sirkulasi darah dari cairan ekstraseluler otak dalam sistem saraf pusat (SSP).<sup>[15]</sup> Sawar darah otak berfungsi melindungi otak dari substansi yang membahayakan. Sawar darah otak memiliki beberapa pertahanan agar tidak mudah ditembus.<sup>[16]</sup>

Sawar darah otak terdiri dari sel-sel endotel yang tersusun sangat rapat di kapiler otak. Kerapatan pada sel-sel endotel sawar darah otak didukung oleh adanya *Tight Junction* (TJ) yang terdiri atas beberapa protein, yaitu *claudin-5* (CLN-5), *occludin*, dan *Zonula occludens-1* (ZO-1).<sup>[17]</sup> *Tight Junction* merupakan pertahanan pertama yang dimiliki oleh sawar darah otak. Nantinya TJ akan menghambat gerakan seluruh molekul, kecuali molekul yang mampu melewati membran sel dengan kelarutannya dalam lemak (contohnya oksigen, karbon dioksida,

etanol, dan hormon-hormon steroid) dan yang dapat melewati sistem transpor spesifik (contohnya glukosa dan asam amino).<sup>[16]</sup>

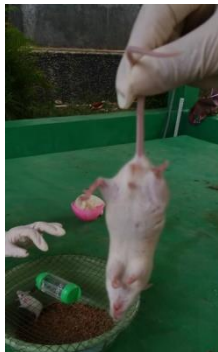Pertahanan kedua yang dimiliki oleh sawar darah otak adalah astrosit yang mengelilingi sawar darah otak atau yang biasa disebut *astrocytic-end-feet*. Astrosit bertanggung jawab dalam proses transportasi ion dari otak ke dalam darah. Astrosit-astrosit yang mengelilingi sawar darah otak dihubungkan oleh perisit. Perisit adalah sel fagosit yang bertanggung jawab dalam mempertahankan homeostasis darah dan otak.<sup>[16]</sup>

Diperkirakan rupturnya sawar darah otak terjadi karena hipoksia yang mengakibatkan kerusakan sel-sel endotel dan berkurangnya jumlah protein yang menyokong TJ.<sup>[15,17]</sup> Selain itu, hipoksia akan memicu terbentuknya daerah iskemik di sawar darah otak yang nantinya daerah tersebut akan menghasilkan *Reactive Oxygen Species* (ROS) dan bersiap untuk memasuki parenkim otak. *Reactive Oxygen Species* yang berlebihan akan mengakibatkan stres oksidatif.<sup>[14,18]</sup>

Setelah terjadinya ruptur pada BBB, maka akan terjadi infiltrasi leukosit menuju parenkim otak. Leukosit yang masuk ke parenkim otak juga turut serta membawa ROS yang telah dihasilkan sebelumnya. *Reactive Oxygen Species* akan langsung menempel pada neuron otak lalu menyebabkan kerusakan sel, kerusakan pada pengaturan protein, pengaturan lipid, mitokondria dan DNA yang pada akhirnya mengakibatkan kematian neuron melalui rangkaian reaksi peroksidasi lipid.<sup>[17,18]</sup>

Tetapi pada penelitian ini telah terjadi kerusakan otak dini yang ditandai dengan defisit neurologis pada mencit. Defisit neurologis pada mencit terlihat dari hasil positif pada

uji gait yang terlihat pada gambar 3.



Gambar 3. Defisit Neurologis pada Mencit

Pada penelitian ini, ekstrak etanol rimpang lengkuas digunakan sebagai sumber antioksidan. Antioksidan penting yang terkandung dalam lengkuas antara lain flavonoid dan melatonin. Nantinya flavonoid akan menetralkan ROS dengan cara mendonorkan satu ion hidrogennya. Sementara melatonin akan mengurangi respon inflamasi dan menurunkan permeabilitas vaskuler (termasuk sawar darah otak).<sup>[19,20]</sup>

Akan tetapi flavonoid tidak langsung menetralkan ROS yang berada di sekitar neuron-neuron, melainkan menetralkan di BBB terlebih dahulu.<sup>[19]</sup> Ketidakefektifan pemberian ekstrak lengkuas dapat terjadi karena kurangnya dosis dan lama waktu pemberiannya.

## 5. SIMPULAN

Tidak terdapat pengaruh pemberian ekstrak etanol rimpang lengkuas (*Alpinia galanga*) terhadap gambaran histopatologi otak mencit (*Mus musculus* L) yang diinduksi *Monosodium glutamate* (MSG).

## 6. SARAN

Saran yang dapat diberikan adalah bagi peneliti lain untuk dapat melakukan penelitian lebih lanjut dengan dosis MSG yang lebih besar dan dalam jangka waktu yang lebih lama dan bagi masyarakat untuk dapat melakukan pengembangan

dan pemanfaatan ekstrak lengkuas.

## Daftar Pustaka

1. "International glutamate information service." *International Glutamate Information Service (IGIS)*. 2014. 15 Maret 2017. <<http://www.glutamate.org/>>
2. Rezkina E, Agustin CA, penyunting. *Metabolisme zat gizi edisi 2*. Jakarta: EGC, 2011.
3. Takasaki Y. *Studies on brain lesions after administration of monosodium L-glutamate to mice*. *Toxicology*. 1978;9(4):107-18.
4. Hutsarova V, Daniela O. *Monosodium glutamate toxic effects and their implications for human intake: a review*. *JMED Research*. 2013;13:1-12.
5. Aziztama R. *Pengaruh pemberian vitamin C terhadap gambaran histologi otak mencit jantan dewasa (Mus musculus L.) yang diinduksi monosodium glutamate (MSG)*. Skripsi. Bandar Lampung: Fakultas Kedokteran Universitas Lampung. 2012
6. Kanti ELA. *Pengaruh pemberian vitamin C terhadap gambaran histologi hepar mencit jantan dewasa (Mus musculus L.) yang diinduksi monosodium glutamate (MSG)*. Skripsi. Bandar

- Lampung: Fakultas Kedokteran Universitas Lampung. 2012.
7. Sano C. *History of glutamate production*. Am J Clin Nutr. 2009;72:85-325.
  8. Iswara I. *Efek toksik konsumsi monosodium glutamate*. Juke Unila. 2016;5(3):100-4.
  9. "Questions and answers on monosodium glutamate (MSG)." *Food and Drug Association (FDA)*. 2012. 14 Maret 2017. <<http://www.fda.gov/food>>
  10. Dayono B, Trianto FH, Ilmiawan MI. Histologi sel piramidal hipokampus tikus putih pasca penghentian pajanan *Monosodium glutamat* peroral. Jurnal Vokasi Kesehatan. 2015;1(4):124-30.
  11. Simon H, Muhartomo H, Pudjonarko D. *Pengaruh pemberian monosodium glutamate peroral terhadap degenerasi neuron piramidal CA1 hipokampus pada tikus wistar*. Med Hosp. 2013;1(3):175-81.
  12. Rama R, Garcia JC. *Excitotoxicity and oxidative stress in acute stroke*. *Ischemic Stroke Updates*. New York: InTech, 2016.
  13. Andriana, Fatmawati D. *Biomedical Science: Proceedings of The Scientific Annual Meeting on 5-6 Mei 2016*. Semarang. Indonesia: FOKI, 2016.
  14. Ezza HSA, Khadrawyb YA. *Glutamate excitotoxicity and neurodegeneration*. J Mol Genet Med. 2014;8(4): 1-4.
  15. Vazana U, Veksler R, Pell GS, Prager O, Fassler M, Chassidim Y, et al. *Glutamate mediated blood brain barrier opening: implications for neuroprotection and drug delivery*. The Journal of Neuroscience. 2016;36(29): 7727-39.
  16. Ulfa ASY, Mahadewa TGB. *Sawar darah otak*. E- jurnal Medika Udayana. 2013;2(9): 1-21.
  17. Michigana S, Koyama Y. *Protection of the blood brain barrier as a theurapeutic strategy for brain damage*. Biol Pharm Bull. 2017;40: 569-75.
  18. Berawi KN, Agverianti A. *Efek aktivitas fisik pada proses pembentukan radikal bebas sebagai faktor risiko aterosklerosis*. Juke Unila. 2017;6(2): 85-90.
  19. Lalkovicova M, Danielisova V. *Neuroprotection and antioxidants*. *Neural Regen Res*. 2016;11(6): 865-74.
  20. Reiter RJ, Mayo JC, Tan DX, Sainz RM, Jimenez MA, Qin L. *Melatonin as an antioxidant: under promises but over delivers*. J Pineal Res. 2016;61(3): 253-78.

